

当院にご来院いただきましてありがとうございました。
音声での開設を望まれる際には、右上のスピーカーボ
タンをクリックしてください

矯正治療の時期

- 顔面の発達
- 全身発達と顔面の発達、性別
- 反対咬合症例
- 上顎前方牽引+チンキャップ
- 改善後
- Full bracket system

解説 みはら歯科矯正クリニック 村井 茂

医学博士 日本成人矯正歯科学会専門医 日本矯正歯科学会認定医

経歴 1975 札幌医科大学 口腔外科指導教官

1979 北海道医療大学矯正歯科 勤務 講師

1983 函館市立函館病院 歯科口腔外科科長

現在 日本成人矯正歯科学会専務理事、北海道医療大学講師, Tweed foundation
regular member

顔面の発達

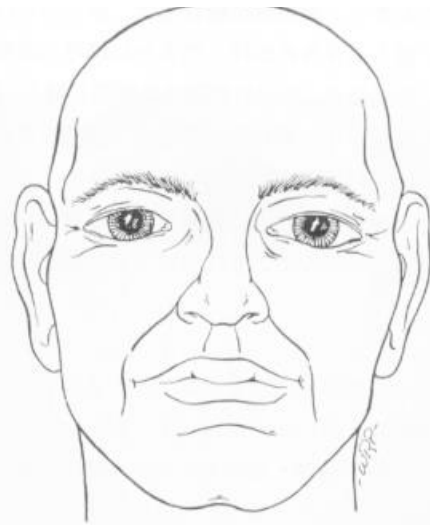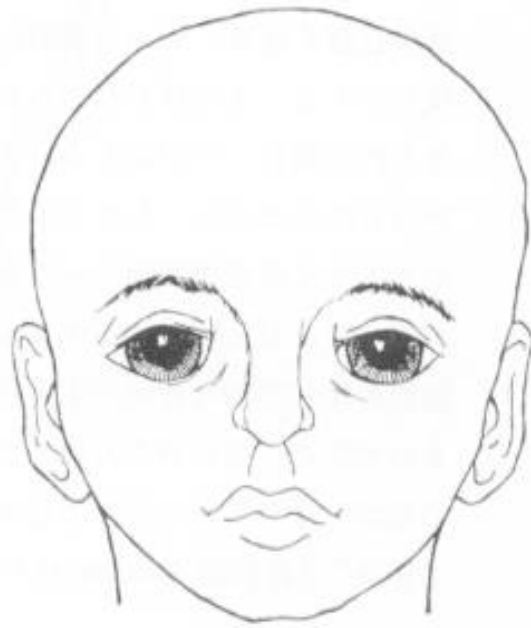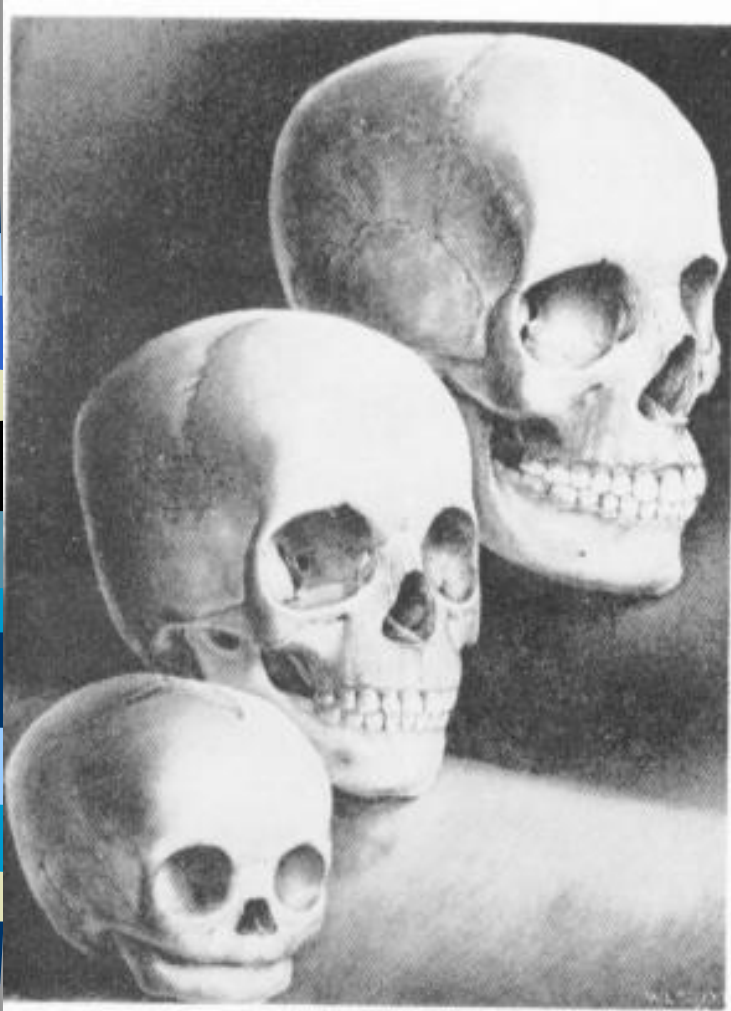
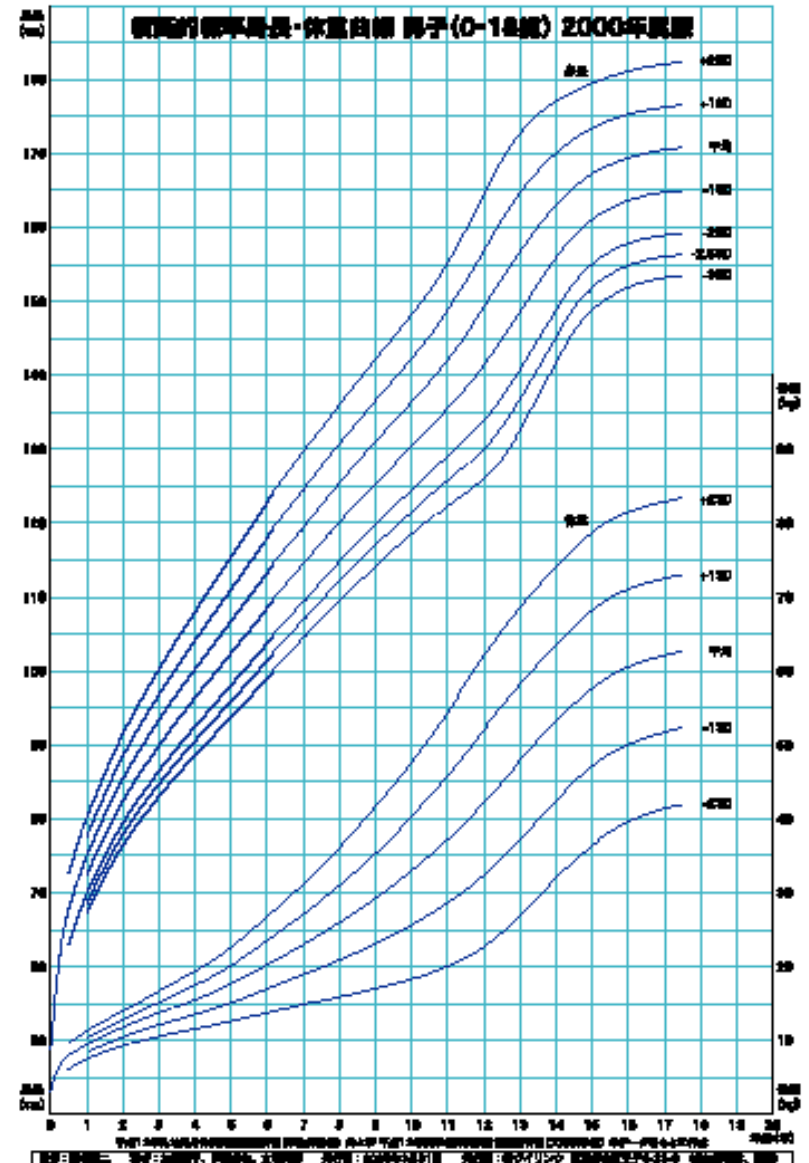
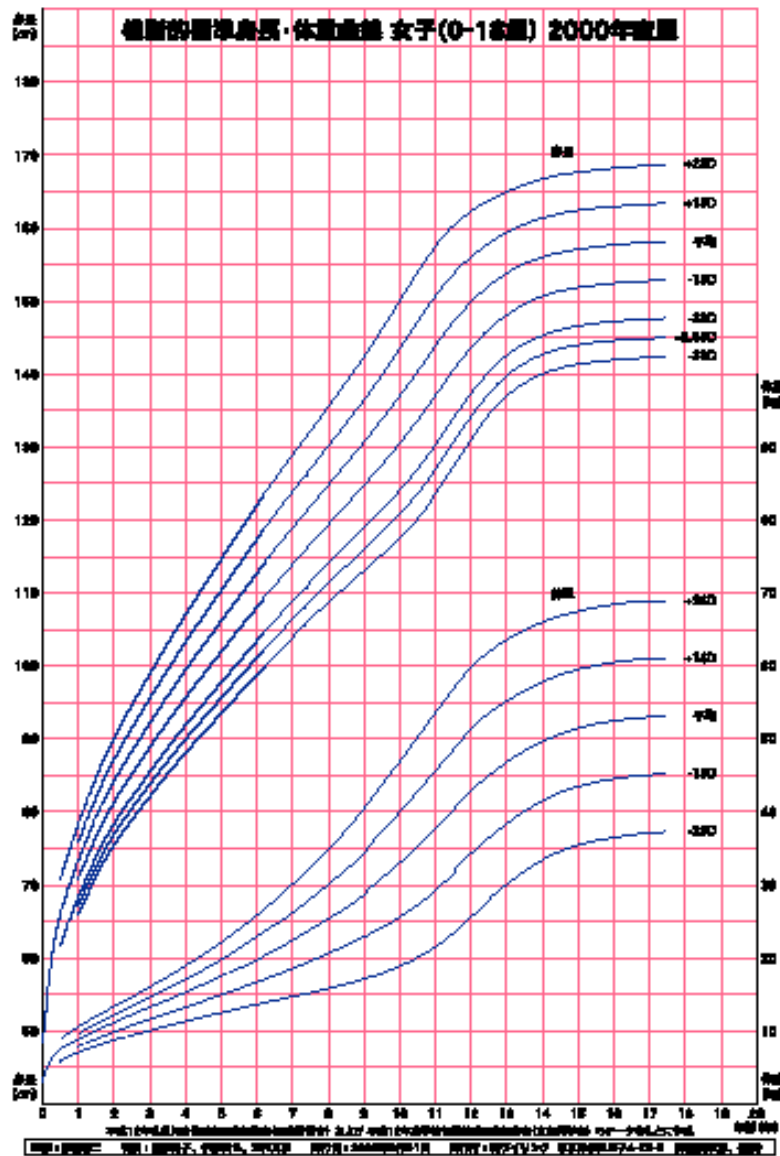


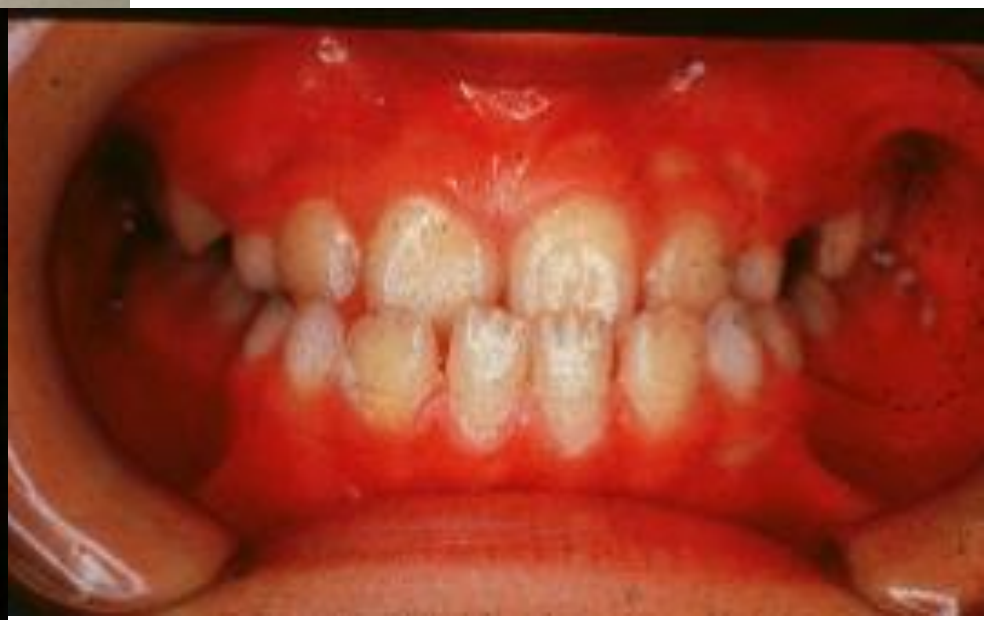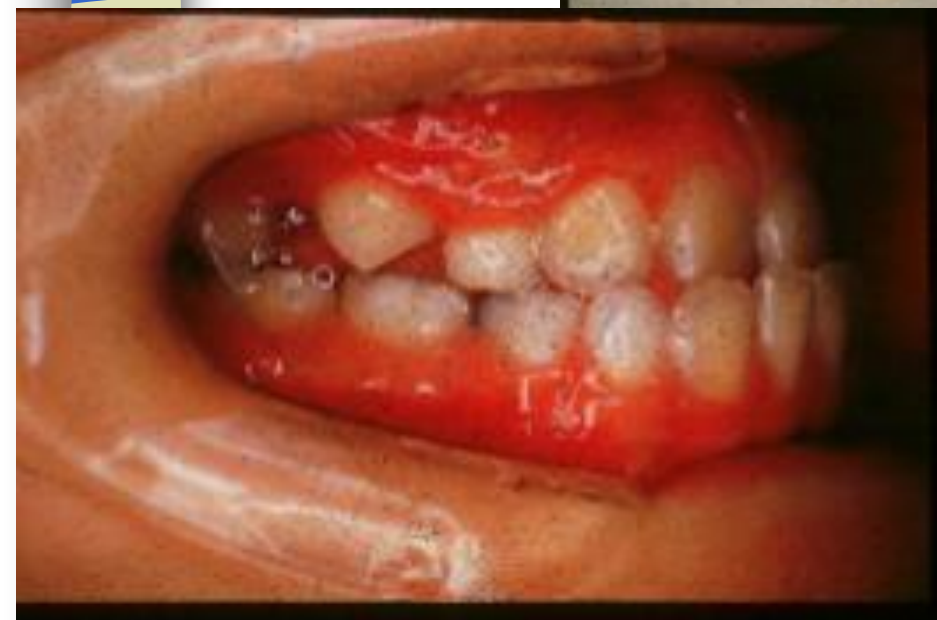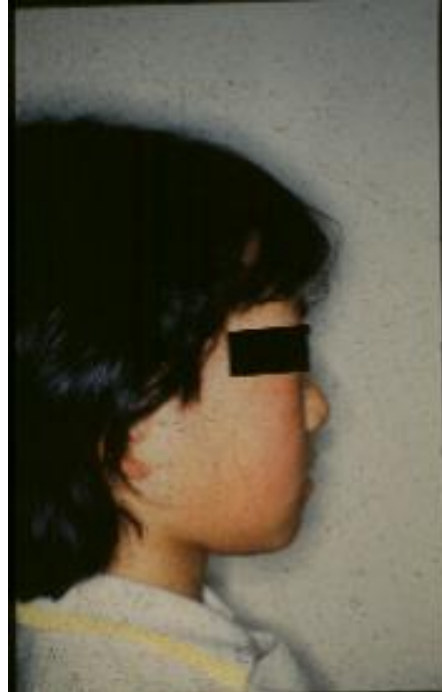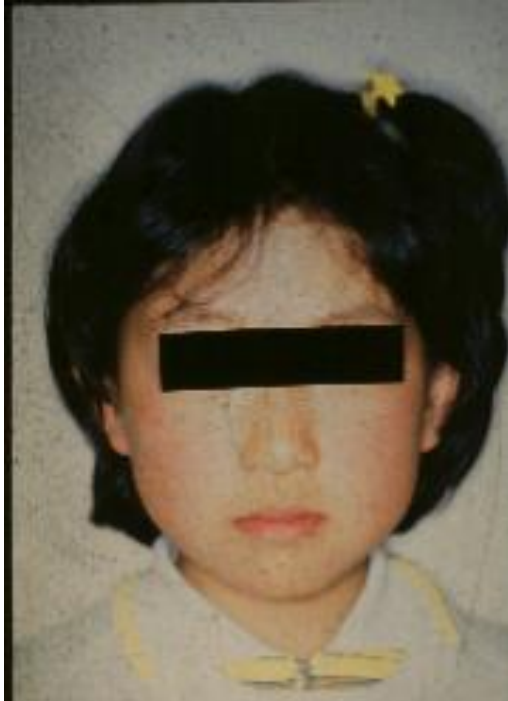図 1-6

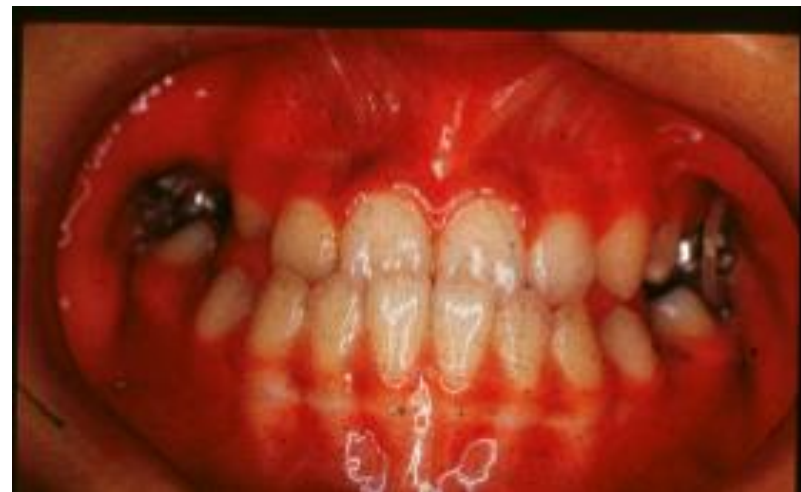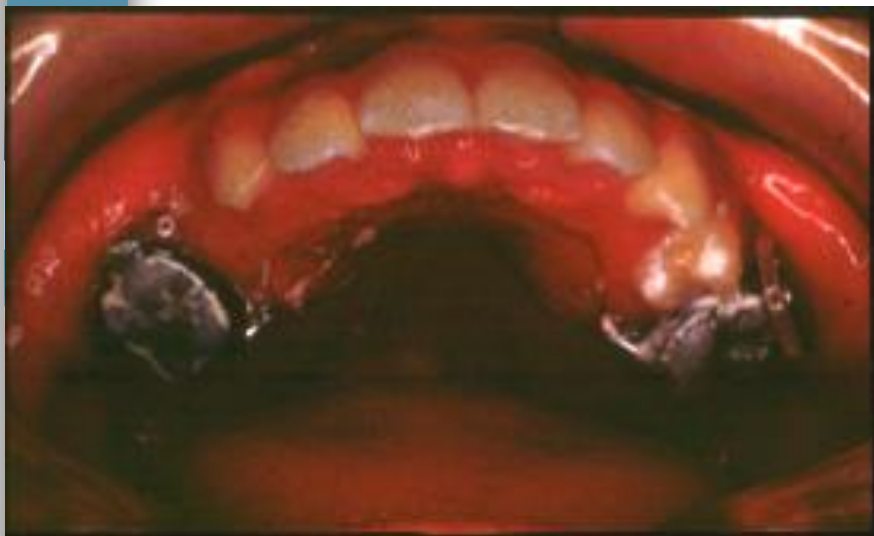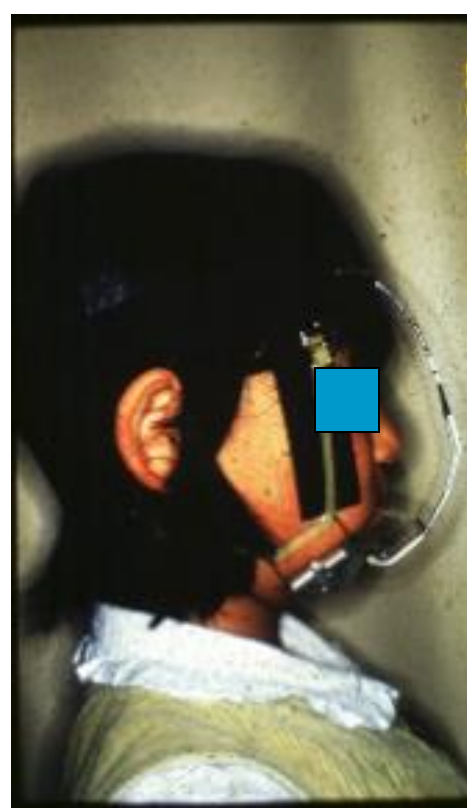
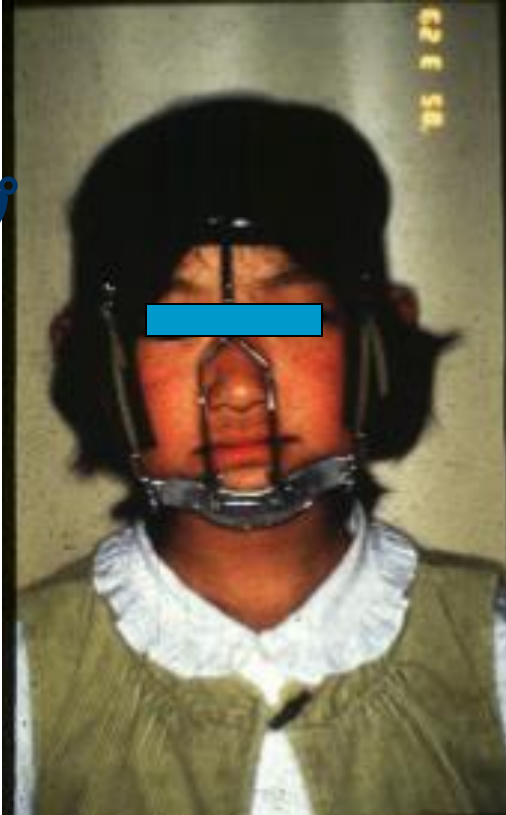全身発達と顔面の発達、性別



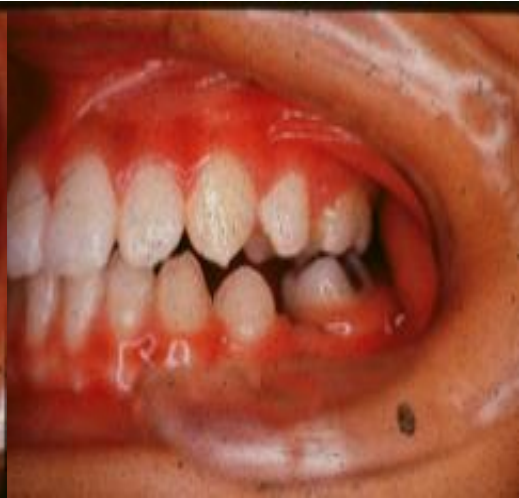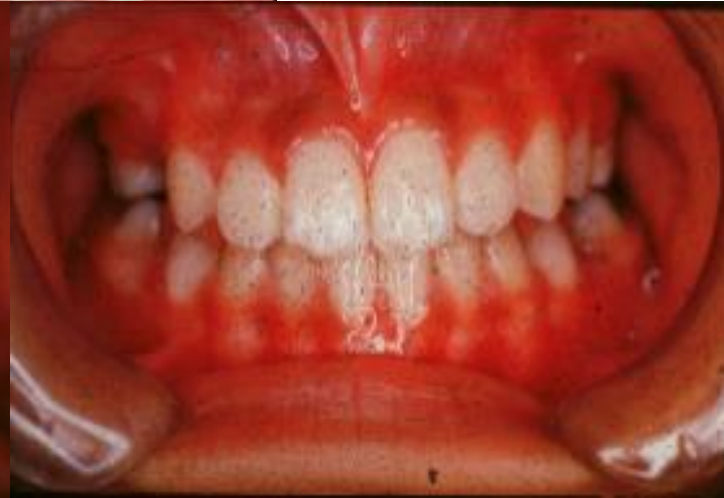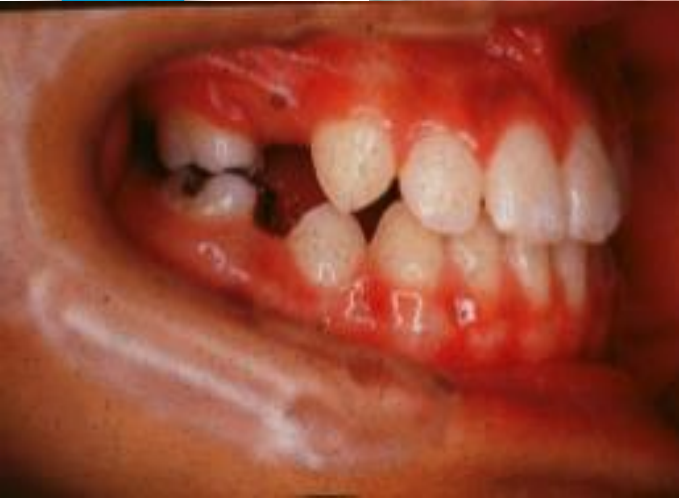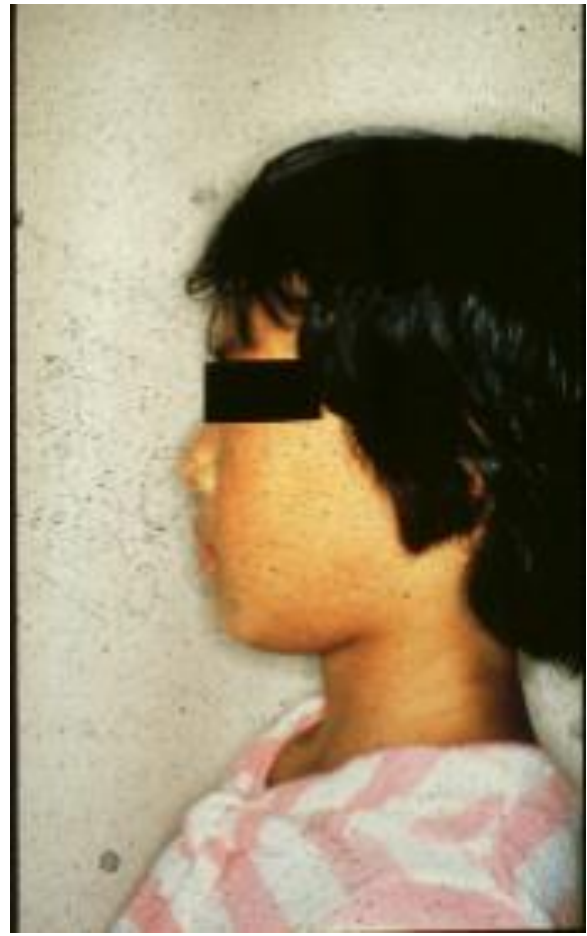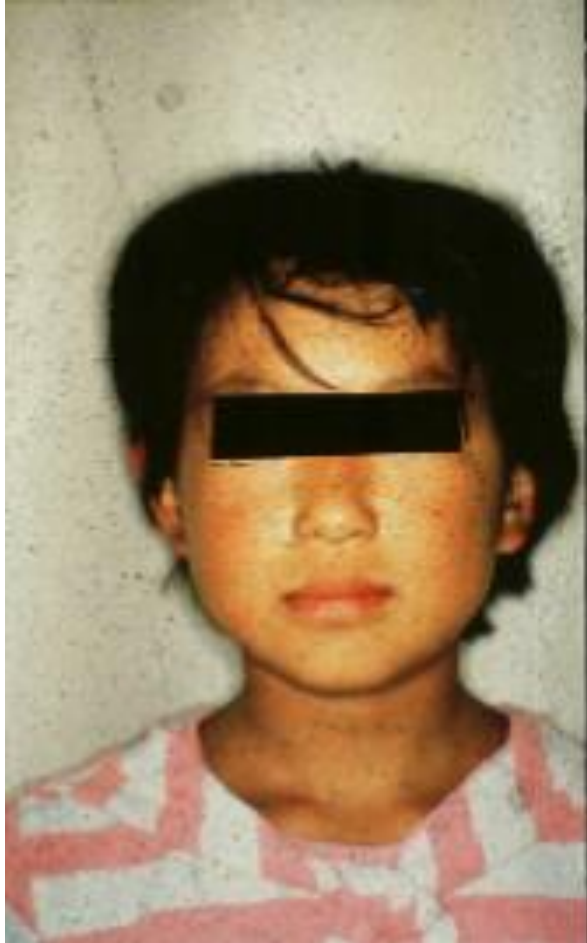反对咬合症例



上顎前方牽引
+ チンキヤップ

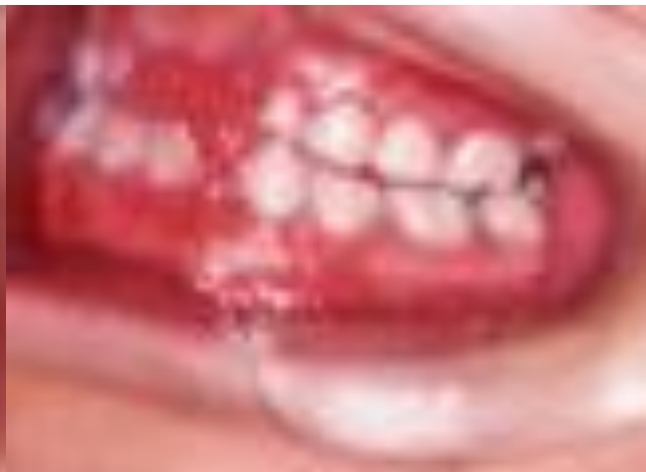
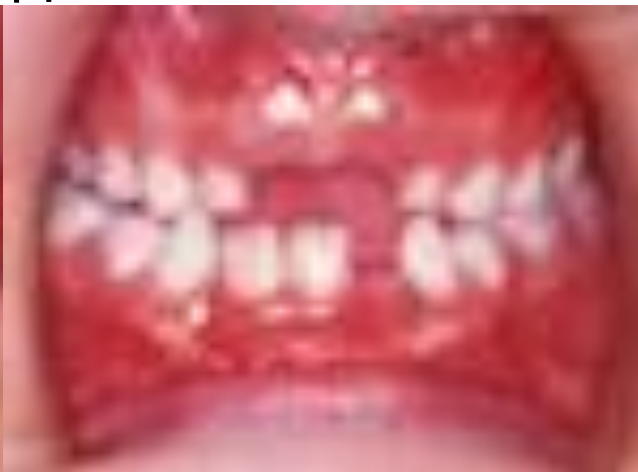
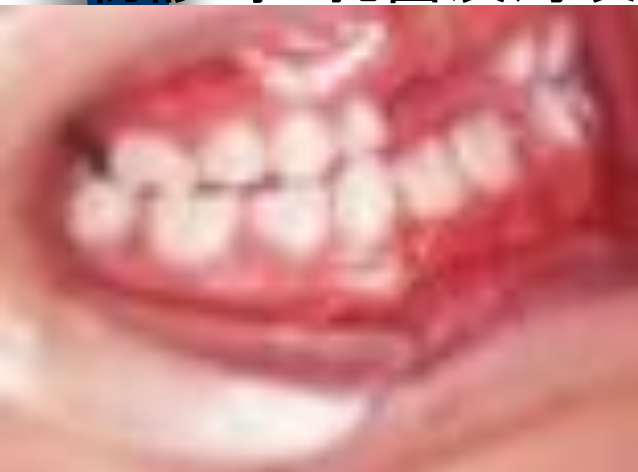改善後

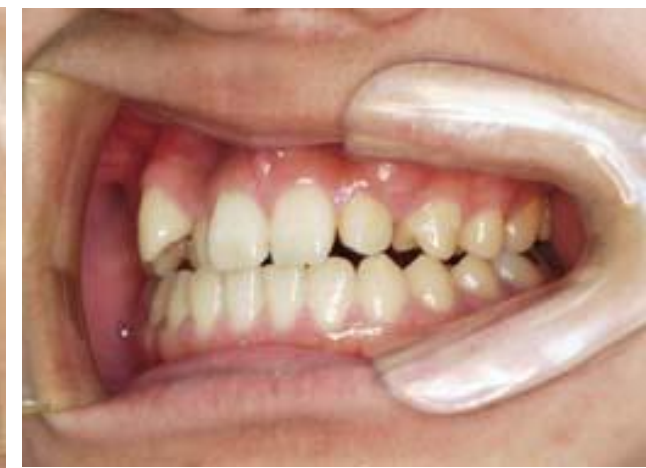
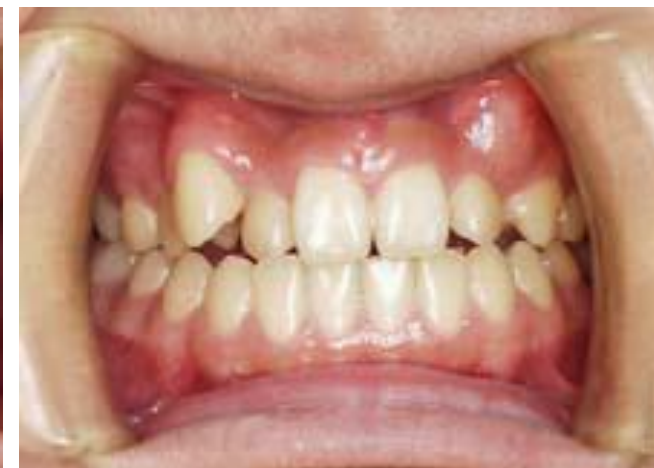
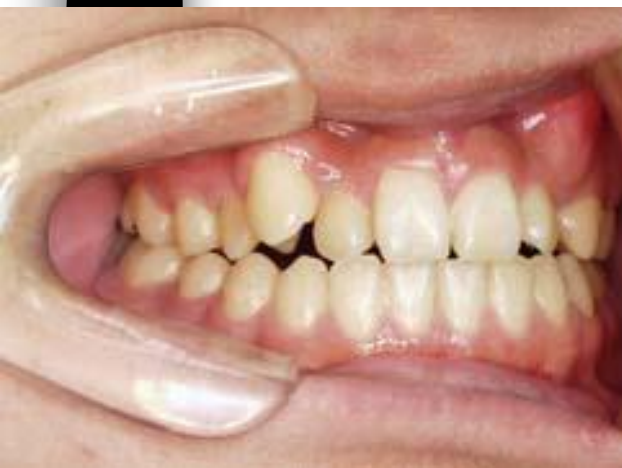

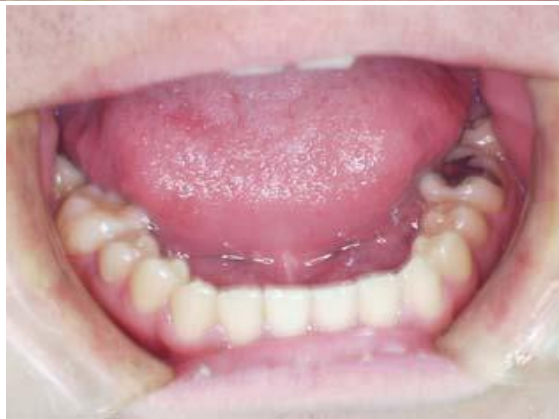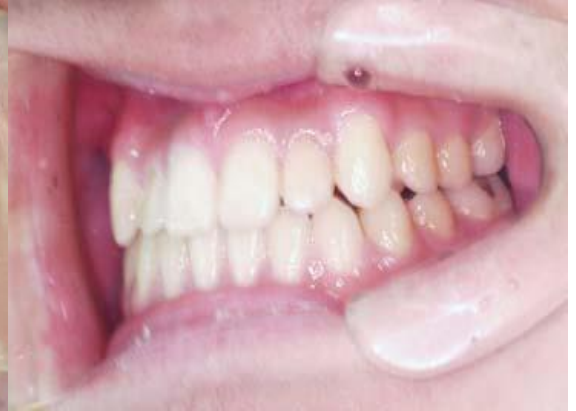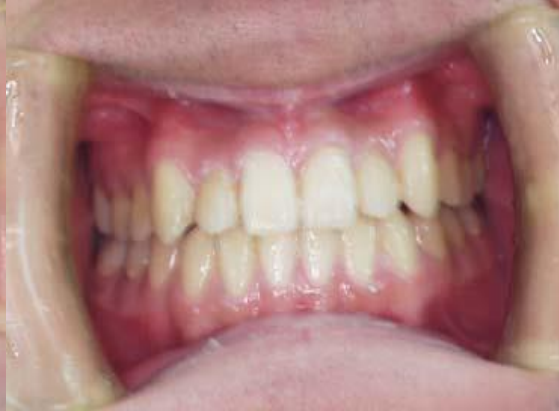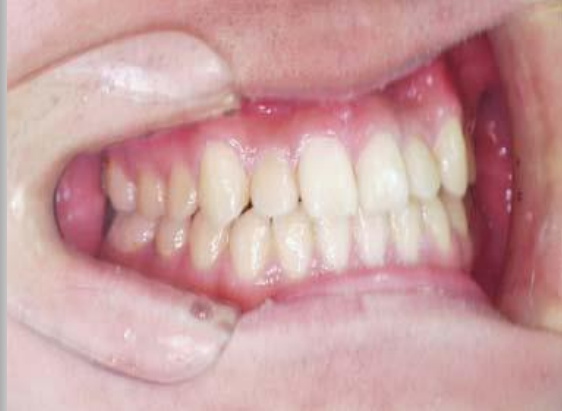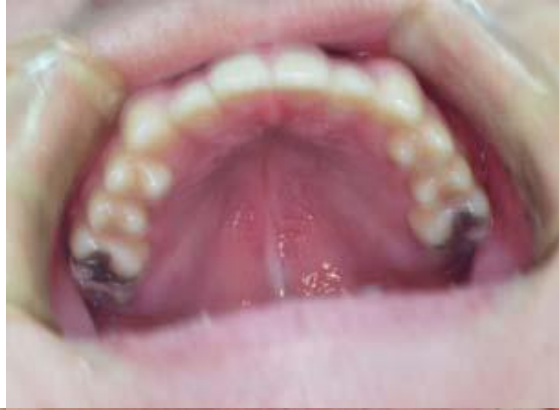初診時 乳齒反対咬合



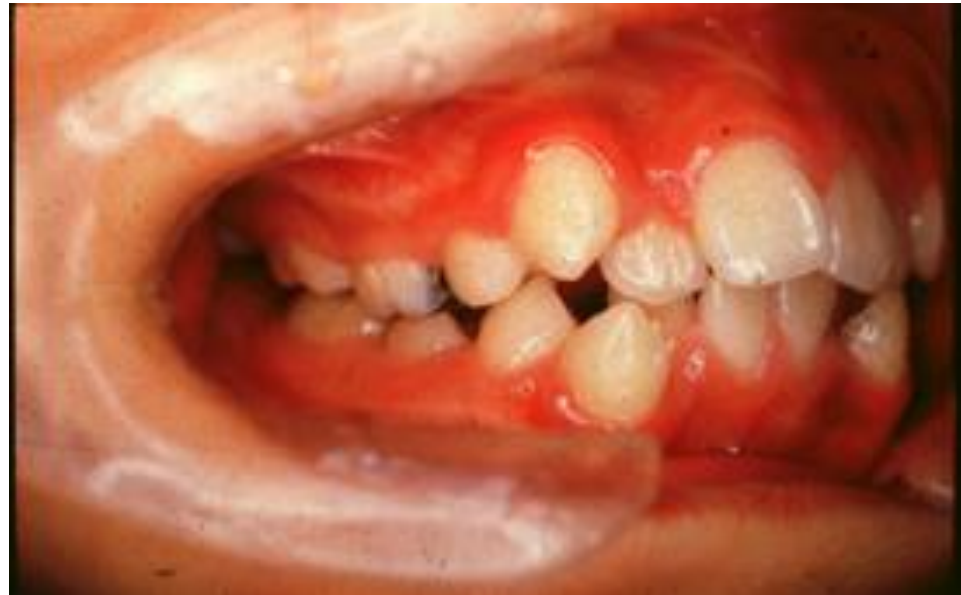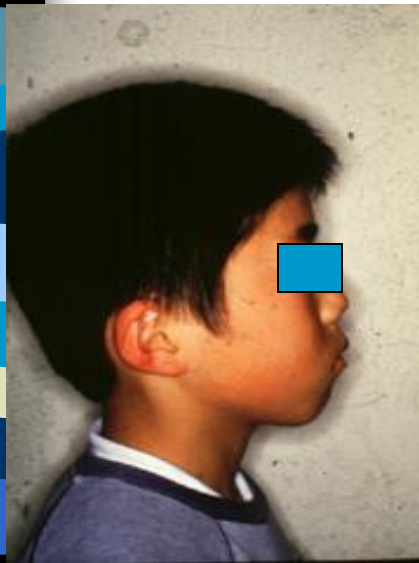
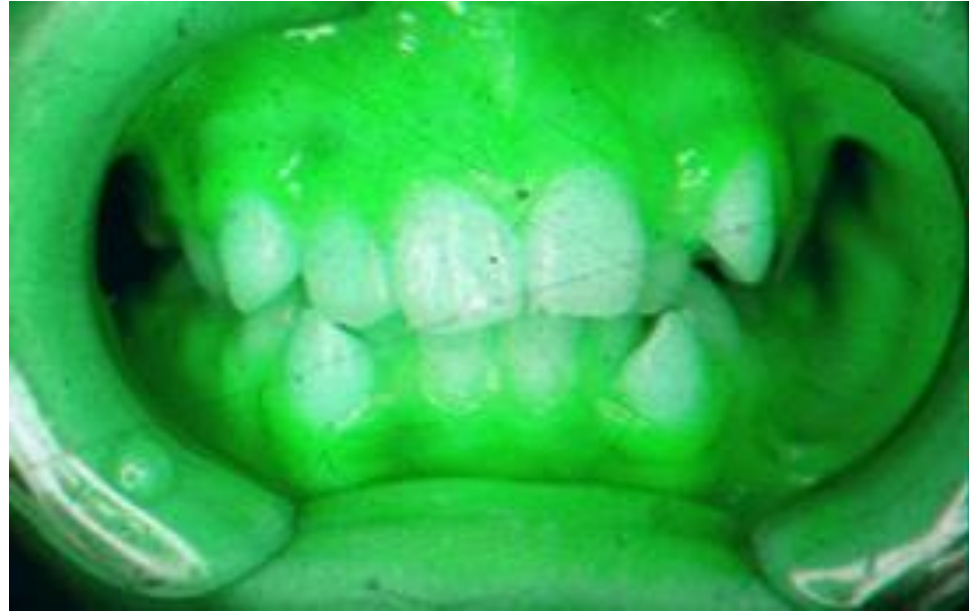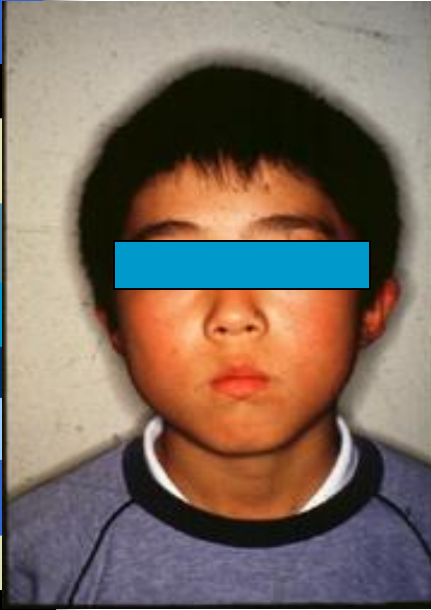15歳 第2期治療前



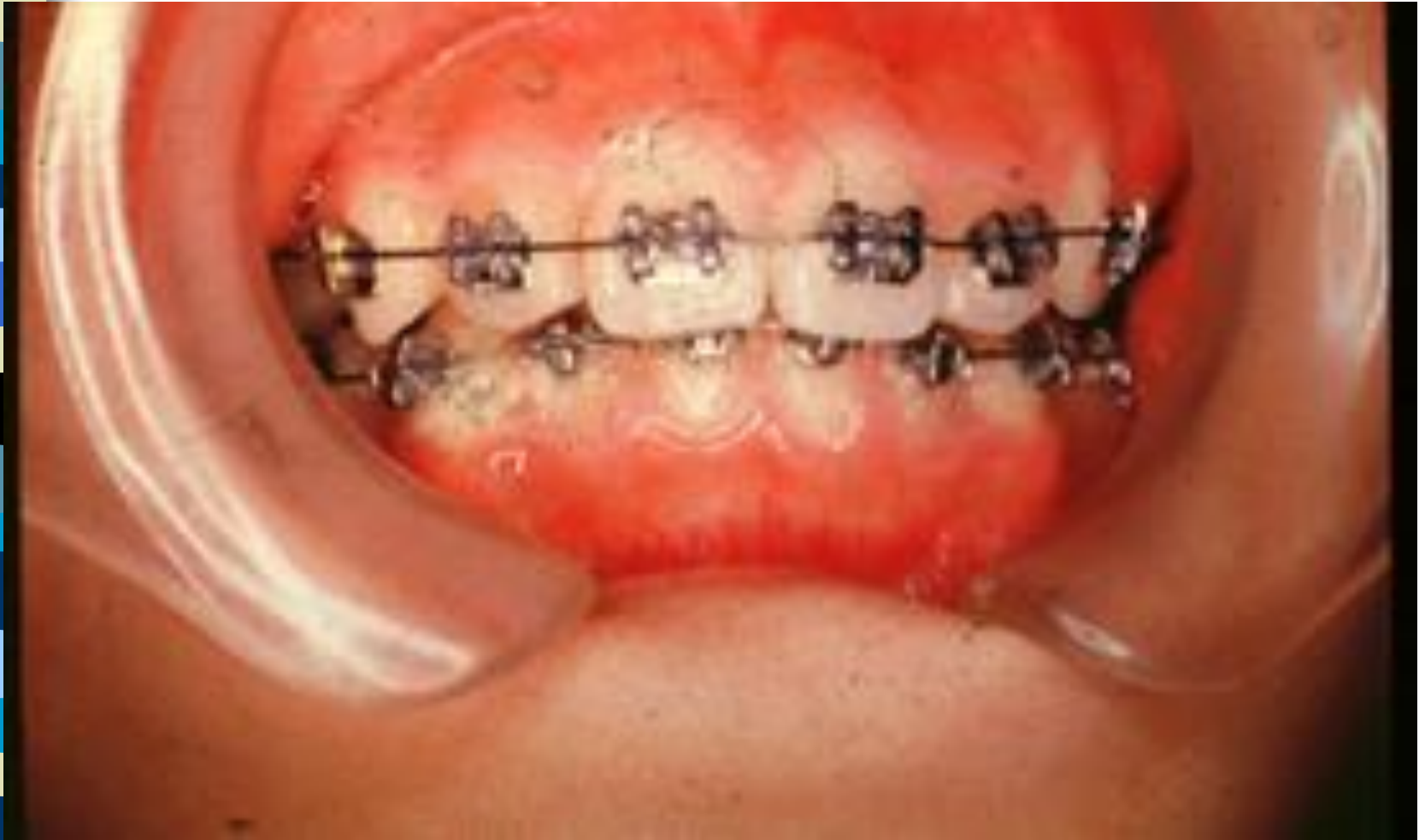第2期治療後



初診時

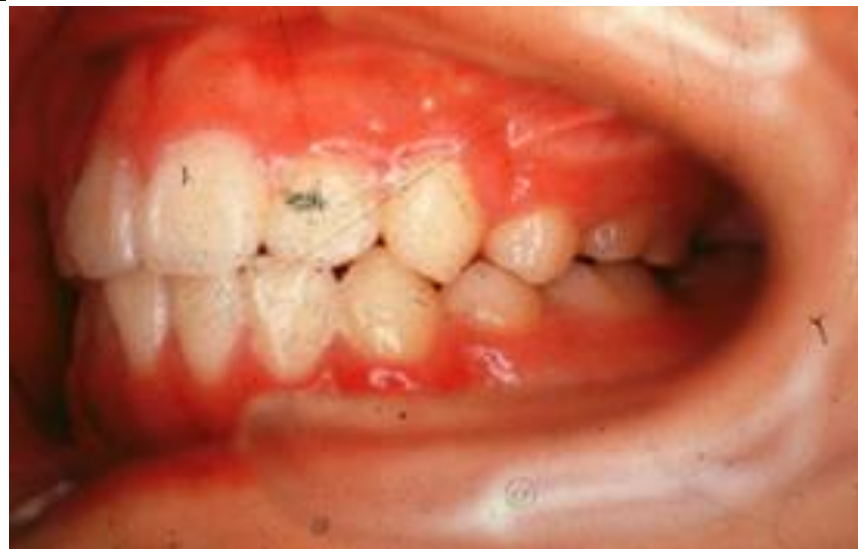
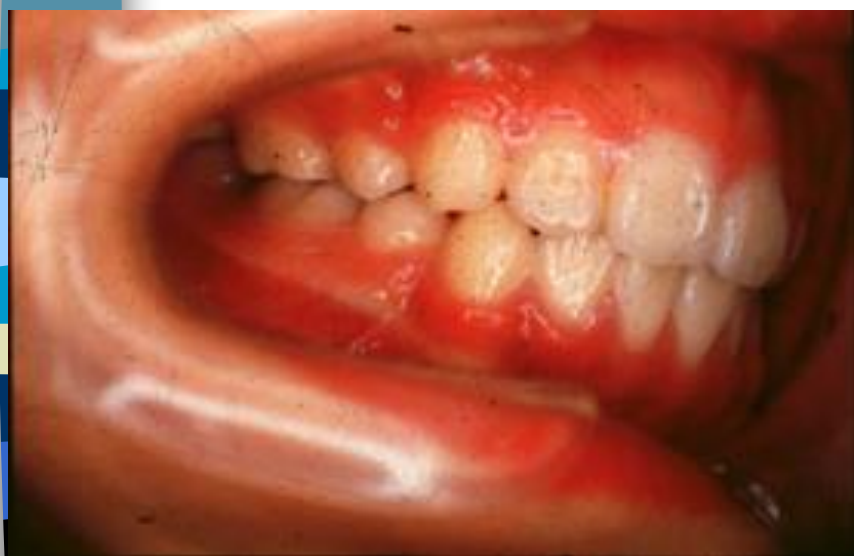
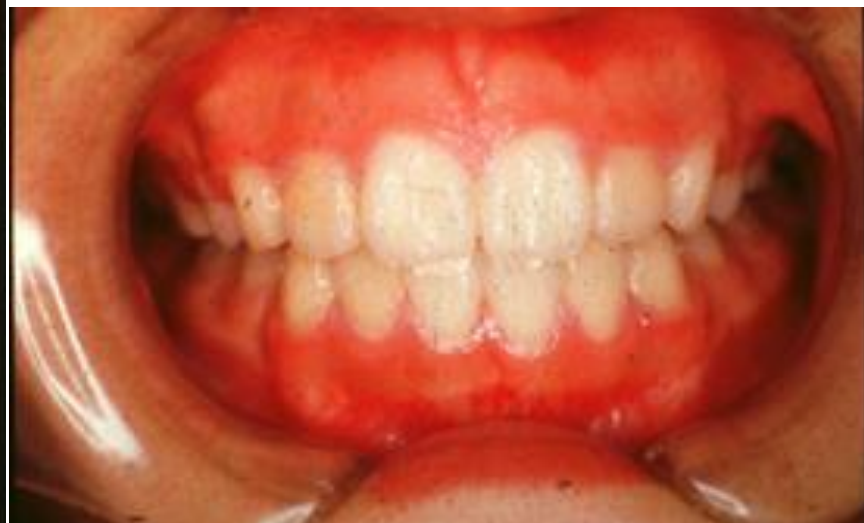
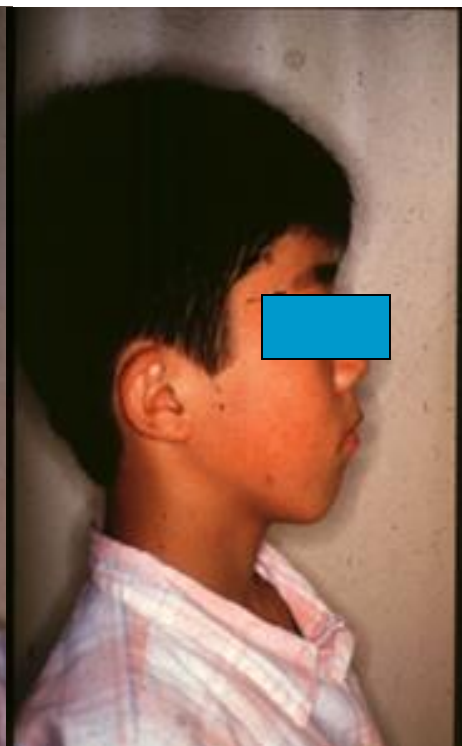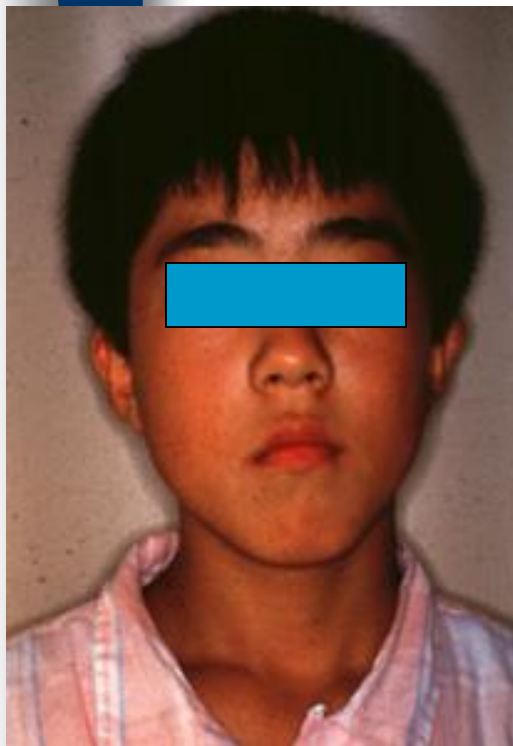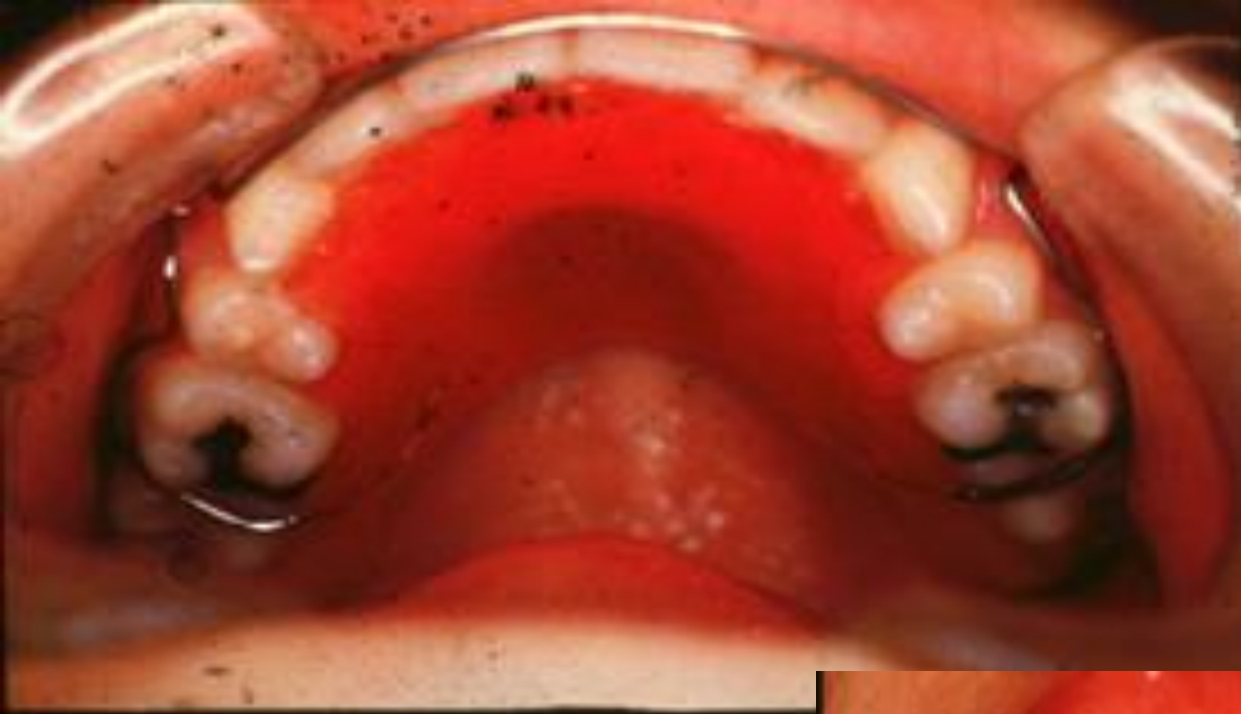裝置装着時



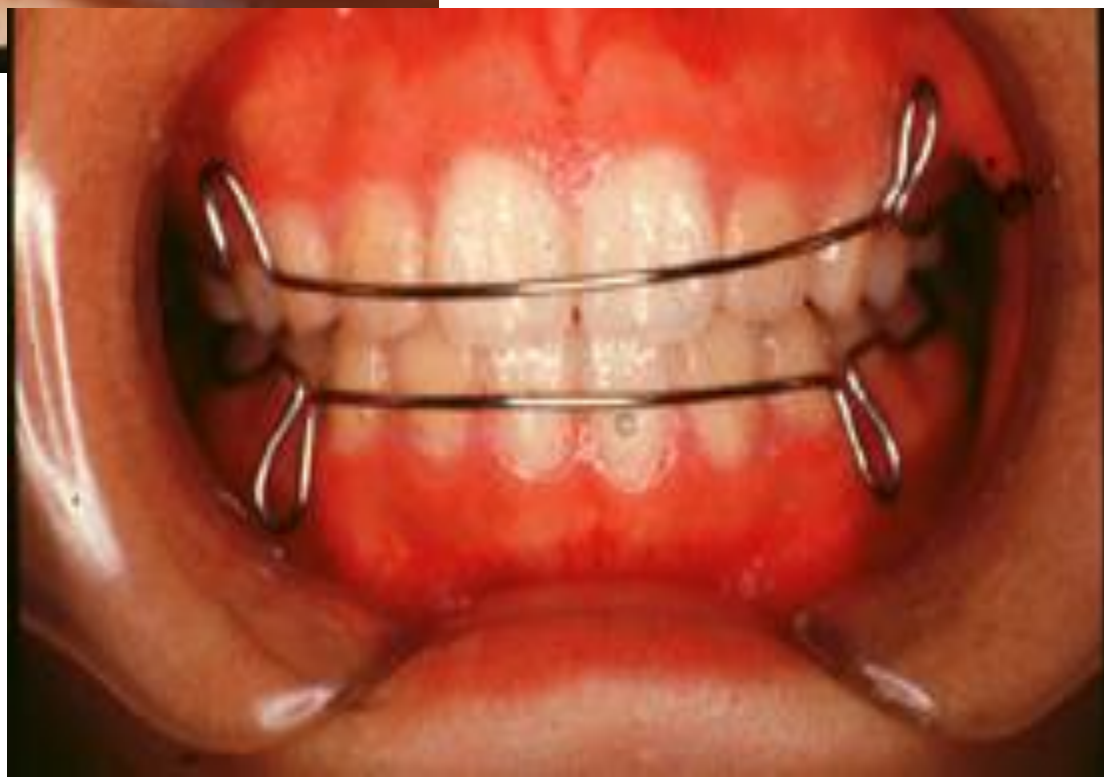

裝置撤去時





リテーナー
装着時



良い結果を得るために



- 医療には、限界があります。
- 医療は、患者さんと医療担当者の中に、相互信頼がなければ成立しません。また、物の売り買いとは違い、お互いの努力と協力がなければ、良い結果をえることは出来ません。
- お互いの信頼感に基づき、患者さんに喜んでもらえるような結果をえるため、お互いに努力しましょう。